

CRIOLIPÓLISE NA ADIPOSIDADE LOCALIZADA

Amanda Gueno¹

Danieli Maciel²

Jordana Deud³

Mariana Ribeiro de Paula⁴

RESUMO

A adiposidade localizada é uma disfunção estética caracterizada por uma alteração que promove mudanças no contorno corporal pelo acúmulo de tecido adiposo. Este tecido é considerado um reservatório energético, realiza isolamento térmico, modela a superfície entre outros. Seu aumento pode ocorrer pela ingestão calórica acima da necessária ao metabolismo corporal, maus hábitos, sedentarismo e pré- disposição genética. A criolipólise é uma técnica de resfriamento usualmente utilizada para ao tratamento de adiposidade localizada. O equipamento promove o resfriamento e cristalização da célula de gordura, levando a morte celular. Objetivo deste trabalho é realizar uma revisão integrativa de literatura sobre adiposidade localizada e os efeitos da criolipólise no tratamento dessa disfunção estética. A metodologia adotada consiste em um estudo descritivo de revisão de literatura nos anos de 1980 até 2014, foram pesquisados artigos científicos de bases de dados como Scielo, Pubmed, Bireme, Lilacs e livros com referência no assunto Os artigos pesquisados demonstram que a criolipólise é uma alternativa eficaz para o tratamento de adiposidade localizada, a técnica consegue realizar uma redução de 20 a 26% de gordura.

Palavras-chave: Criolipólise, Tecido Adiposo, Gordura localizada.

Abstract

The localized adiposity is an aesthetic dysfunction characterized by a change which causes changes in body contouring by the adipose tissue accumulation. This fabric is considered an energy reservoir, creates lagging, surface modeling among others. Its increase may occur by caloric intake above that needed for body metabolism, bad habits, physical inactivity and genetic pre-disposition. The criolipólise is a cooling technique commonly used for the treatment of localized adiposity. The equipment promotes the cooling and crystallization of the fat cell, leading to cell death. The Objective of this study is to perform an integrative review of literature on localized adiposity and the effects of criolipólise in the treatment of this aesthetic dysfunction. The methodology consists of a descriptive study of literature review in the years 1980 to 2014 scientific articles databases were searched as Scielo, Pubmed, Bireme, Lilacs and reference books on the subject. Conclusion: The articles surveyed show that criolipólise is an effective alternative for treating localized adiposity, the technique can realize a reduction of 20 to 26% fat.

Key words: Cryolipolysis, Adipose tissue, Localized fat.

1 Acadêmica do 3º Ano do Curso de Tecnologia em Estética e Cosmética - Faculdade Opet.

2- Acadêmica do 3º Ano do Curso de Tecnologia em Estética e Cosmética - Faculdade Opet.

3- Acadêmica do 3º Ano do Curso de Tecnologia em Estética e Cosmética - Faculdade Opet.

4 – Docente do Curso de Tecnologia em Estética e Cosmética – Faculdade Opet.

1. INTRODUÇÃO

Atualmente a busca pelo corpo ideal é procurada tanto por mulheres quanto por homens. A preocupação pelo padrão estético de beleza faz parte da nossa cultura, as pessoas sentem necessidade de estar dentro deste padrão, ditado como ideal pela sociedade.

A adiposidade localizada é uma disfunção estética caracterizada por uma alteração que promove mudanças no contorno corporal pelo acúmulo de tecido adipócito. Seu aumento pode ocorrer pela ingestão calórica acima da necessária ao metabolismo corporal, maus hábitos, sedentarismo e pré- disposição genética. (Guirro e Guirro, 2004).

O acúmulo de gordura em áreas específicas faz com que aumentem as buscas por métodos que modelem o contorno corporal. As técnicas não invasivas muitas vezes são preferidas das pessoas, pela segurança e facilidade que elas proporcionam como; menor tempo de recuperação, menor risco de cicatrizes e infecções. Existem várias opções terapêuticas para o tratamento dessa disfunção estética, uma das tecnologias atuais no mercado da estética é a Criolipólise. (Fonseca et al., 2006).

A criolipólise é uma técnica de resfriamento controlado e localizado, que congela as células adiposas, que são mais frágeis a baixas temperaturas, proporcionando redução de tecido adiposo sem causar danos a outros anexos da pele, como nervos, vasos sanguíneos, epiderme e derme. (Ferraro et al., 2012).

Optou-se por este tema sobre a técnica da Criolipólise pela alta procura em consultórios e clínicas de estética sobre tratamentos não invasivos que tenham como objetivo a redução da gordura localizada. É uma técnica relativamente nova, e mostra-se eficaz e segura, porém ressaltamos a necessidade de mais estudos, para que nós profissionais da área tenhamos mais segurança e embasamento para realizar sua aplicação, tomando os cuidados e precauções necessárias para um bom resultado sem nenhum dano ao paciente.

2. TECIDO ADIPOSEO

O tecido adiposo ou subcutâneo é um tipo especial de tecido conjuntivo, caracterizado pela presença de células especializadas em armazenar lipídios, chamados adipócitos.

Os lipídios atuam como reservas energéticas e calóricas, sendo utilizadas pausadamente entre as refeições. Além desta importante função, o tecido adiposo auxilia na manutenção da temperatura corpórea, na formação da base dos adipócitos, além de apresentarem distribuição diferenciada no corpo do homem e no corpo da mulher, ligada às características sexuais secundárias (LEHNINGER; NELSON; COX, 1995).

O tecido adiposo compõe-se em geral de duas camadas, das quais a mais superficial é chamada de areolar, que é composta por adipócitos globulares e volumosos, em disposição vertical, onde os vasos sanguíneos são numerosos e delicados.

Abaixo da camada areolar existe uma lâmina fibrosa, de desenvolvimento variável conforme a região, que é a fáscia superficial ou subcutânea. Esta fáscia separa a camada areolar da camada mais profunda, a camada lamelar.

A camada lamelar apresenta células mais alongadas, é a camada que aumenta de espessura no ganho de peso, com aumento de volume dos adipócitos, que chegam a invadir a fáscia superficial. Na camada lamelar ocorre a maior mobilização de gordura quando o indivíduo com adiposidade localizada inicia um programa de redução de peso. (GUIRRO E GUIRRO, 2002).

2.1.2 ADIPOSIDADE LOCALIZADA

A adiposidade localizada é uma disfunção estética caracterizada por uma alteração que promove mudanças no contorno corporal pelo acúmulo de tecido adiposo. O aumento do tecido adiposo está relacionado a fatores genéticos, hormonais, alimentares e emocionais. (GUIRRO e GUIRRO, 2002).

A distribuição da gordura corporal está dividida em duas formas, andróide e ginóide. Essa divisão é caracterizada por fatores hormonais. A testosterona faz com que a gordura se deposite em maior quantidade na região abdominal caracterizando a adiposidade andróide, já o estrogênio que é o hormônio feminino proporciona maior

deposição de gordura na região de coxa e glúteos, determinando a adiposidade ginóide.

Nos homens a maior quantidade das células adiposas esta localizada na região abdominal, sendo mais sensível a estímulos lipolíticos. Já nas mulheres o grande número de células adiposas está presente na região do fêmur e glúteos, estas células são mais resistentes à lipólise (degradação da gordura). (Paula; Picheth; Simões, 2007).

O padrão de distribuição da gordura é hereditário, e pode ser associado a atividade regional de uma enzima denominada lipase lipoprotéica (LPL), que limita o ritmo de captação dos triglicerídeos pela célula adiposa, o estrogênio aumenta a atividade da LPL. A redução do tecido adiposo tem relação direta com a quantidade de hormônio. Quanto maior for a quantidade de estrogênio no indivíduo menor será a redução de gordura.

Existem vários recursos que prometem eliminar a gordura localizada, como a localização e distribuição de gordura apresenta influência hormonal, se a pessoa engordar novamente o acúmulo de gordura aparecera novamente nas mesmas regiões. (GUIRRO e GUIRRO, 2002).

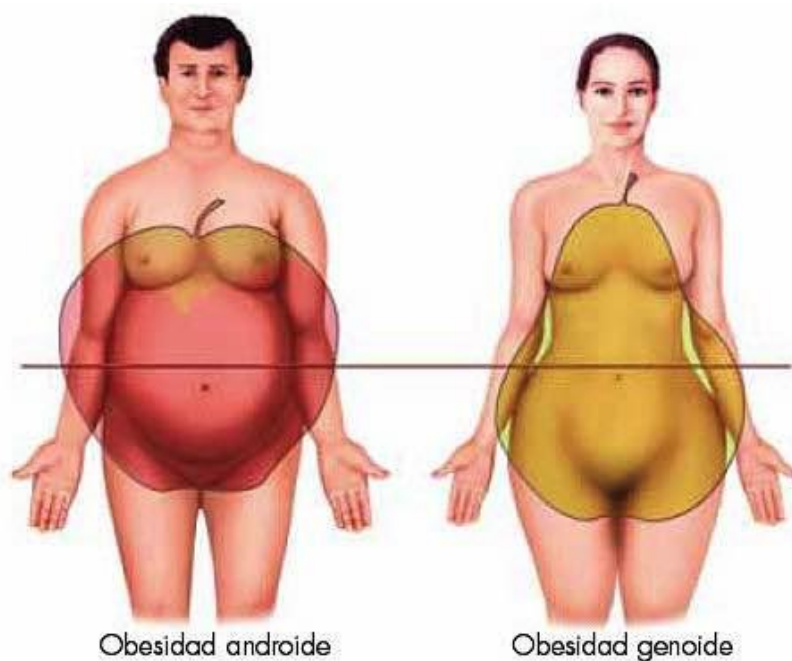


Figura 01: Demonstração de obesidade androide e ginóide.

Fonte: <http://www.yseterapias.com/obesidad-con-medicina-tradicional-china/> (2005).

3. CRIOLIPÓLISE

Os estudos sobre Criolipólise iniciaram a partir do momento em que perceberam episódios de paniculite picolé, caracterizada pela redução do volume dos lábios de crianças após tomarem picolé e paniculite equestre com redução no interno de coxas em mulheres que praticavam hipismo em baixas temperaturas. (Beachman et al., 1980).

Relatos de casos descreveram a ocorrência de uma inflamação clinicamente evidente em crianças como confirmado histologicamente após a exposição fria aparente, por aplicação de um cubo de gelo por alguns minutos. A mudança tornou-se mais acentuada após 72 horas com o aparecimento de células inflamatórias adicionais na gordura, ruptura de algumas células do tecido adiposo e agregação dos lipídeos. Ligeira progressão da resposta inflamatória continuou por mais 3 dias com histiócitos, neutrófitos, linfócitos em torno das células do tecido adiposo. (WILEY-LISS INC, 2009).

Realizaram experiências com animais para avaliar o potencial de danos seletivos na gordura subcutânea com aplicação controlada de frio sob a superfície da pele. Com um protótipo que continha resfriamento termoelétrico, foi realizado um estudo de dosimetria em quatro suínos.

A técnica foi aplicada com uma temperatura variável, pré-ajustada, com uma placa que se manteve constante durante cada exposição fria por regulação eletrônica, de acordo com sensores incorporados nas placas. Colocado um dispositivo pressionado firmemente contra a superfície da pele e com a pele capturada entre duas placas de resfriamento. (Zelickson, et al., 2009).

A temperatura utilizada na pesquisa variou de -1 a -7 graus por 10 minutos. Os animais foram sacrificados em tempos selecionados, que variou de imediato há até 5 meses. As áreas foram avaliadas e fotografadas. Análises histológicas foram concluídas usando profundidade vertical, com cortes histológicos avaliando pele, gordura e músculos subjacentes, corados com hematoxilina e eosina para avaliar o nível de danos na hipoderme, derme e epiderme. Nenhum ferimento aparente na epiderme ou derme durante todo o período do procedimento. (Zelickson, et al., 2009).

Os adipócitos aparecerem normais no 1 dia após a exposição, mas a inflamação da gordura subcutânea tornou-se evidente como aglomerados de misturas de células mononucleares e neutrófilos inflamatórios.

A inflamação continuou a se intensificar por 30 dias após a exposição com evidência de fagocitose. Células inflamatórias mononucleares carregadas de lipídeos tornaram-se abundantes, o tamanho médio dos adipócitos apareceu reduzido e uma ampla gama de tamanho de adipócito antes da exposição era bem aparente. (Zelickson, et al., 2009).

A gordura subcutânea demonstrou grande dano a temperaturas mais baixas e aumentaram esses danos significativamente ao longo do tempo. Nenhuma lesão da pele aparente em qualquer das áreas, não houve hipopigmentação ocorreu apenas um aumento da pigmentação durante 1 semana. Na observação bruta a perda de gordura seletiva era evidente pelo recuo suave ao longo da superfície do animal. Uma redução de gordura na camada superficial de gordura foi documentada em 3 meses e meio com 80% da camada gorda removida por uma perda de gordura total de 40% das áreas utilizadas (Zelickson, et al., 2009).

Estes estudos com animais demonstraram que era possível de forma não invasiva induzir danos seletivos e localizados a gordura subcutânea sem lesão epidérmica ou dérmica. Demonstrou-se redução de gordura persistente sem qualquer evidência de dano a pele ou aumento nos níveis de lipídeos. (Manstein, et al., 2009)

Outro estudo foi realizado com quatro porcos, três deles receberam um único tratamento e um porco recebeu um tratamento múltiplo em 90, 60, 30, 14, 7 e 3 dias antes de sua eutanásia. Aproximadamente 25-30% da superfície total do corpo foi tratada em cada animal.

O resultado que obtiveram foi uma resposta inflamatória ao resfriamento não invasivo, ocorrendo a apoptose dos adipócitos e em seguida a fagocitose dos lipídeos. O termo apoptose designa forma fisiológica de morte celular que ocorre geneticamente desencadeando um processo de autodigestão controlada, seguida de remoção de células lesadas ou imprestáveis, sem alterações no microambiente celular. (Parolin, et al., 2001).

Os tratamentos resultaram em uma redução significativa da camada de gordura, sem danos a pele. (Zelickson, et al., 2009).

Alterações no contorno corporal visíveis a exame visual foi realizada a medição por ultrassom 90 dias pós-tratamento e constataram redução de 33% da camada de gordura.

A redução do tecido adiposo ocorreu pela resposta inflamatória desencadeando apoptose induzida pelo frio e fagocitose dos lipídeos. Níveis de lipídeos séricos permaneceram dentro dos limites da variação normal durante todo o período de avaliação de 90 dias. Eritemas foram observados imediatamente pós-tratamento, não havendo evidência de edema, hematoma, purpura ou cicatrizes.

A análise histológica não indicou nenhum dano à derme e epiderme em qualquer das áreas tratadas, folículos pilosos ou glândulas sudoríparas não sofreram necrose. (Zelickson, et al., 2009).

Análises histológicas demonstraram que a Criolipólise faz com que os adipócitos sejam fagocitados por macrófagos. Imediatamente depois do tratamento não há nenhuma alteração perceptível na gordura subcutânea, nem células inflamadas ou algum dano em suas membranas. Aproximadamente 3 dias após o tratamento começa um processo inflamatório estimulado por apoptose dos adipócitos. O pico de inflamação aparece no décimo quarto dia, com adipócitos rodeados por histiócitos, neutrófilos, linfócitos e células mononucleares. (Coleman et al., 2009).

Entre o décimo quarto dia ao trigésimo os macrófagos e fagócitos envelopam e digerem o conteúdo das células mortas como parte da resposta de recuperação de lesão natural do corpo para eliminar o material indesejado. Como são fagocitados lentamente por macrófagos as células de gordura tornaram-se menores e de forma irregular.

Após 30 dias a resposta inflamatória parece diminuir e o volume das células de gordura é diminuído com aparente espessamento de septos interlobulares por 60 dias.

O processo inflamatório diminuiu ainda mais por 90 dias após o procedimento. Os lipídios permaneceram presos dentro do tecido subcutâneo, até que eles sejam fagocitados por um processo inflamatório. Essa reabsorção ocorre ao longo de mais de 90 dias. (Avram et al., 2009).

Os estudos pré-clínicos confirmaram que os fenômenos da redução da camada de gordura subcutânea induzidas ao frio poderiam ser replicadas em pessoas. A

dissolução dos adipócitos de forma gradual ao longo de um período sem afetar as camadas dérmicas ou epidérmicas após a exposição ao frio sugere um tratamento eficaz e com um processo seguro e metabolização.

A Criolipólise tornou-se um procedimento aprovado pela Health Canada e Food and Drug Administration (FDA) dos EUA. (Ferraro et al., 2012).

A técnica de crioterápica é baseada nos efeitos sistêmicos produzidos no organismo, que ocorrem pelo desequilíbrio térmico e ativam mecanismos de termo regulação. (Bacelar, 2005). Através do resfriamento controlado e localizado resulta em uma paniculite localizada e modulada na gordura. (Avram et al., 2009; Nelson et al. 2009).

Exames in vitro dos adipócitos demonstraram que o houve resfriamento das células adiposas a temperaturas acima do congelamento, entretanto abaixo da temperatura corporal normal resulta em apoptose seguido de morte celular, o que mostra que a técnica de criolipólise produz uma lesão apoptótica no tecido adiposo, após a exposição ao frio por um período de 30 a 60 minutos. (Coleman et al., 2009).

3.1. TÉCNICA DE APLICAÇÃO

A Criolipólise é executada com um dispositivo que contem uma unidade de resfriamento. Para a realização da técnica o tecido é colocado em contato com as placas congeladas usando um aplicador de pressão com função térmica que gera a morte dos adipócitos sem danificar a pele.

Ocorre uma sucção para acoplar o tecido desejado, com um aplicador em forma de copo, em que a pele fica pinçada entre as placas de resfriamento. Uma manta de proteção é colocada na superfície cutânea. A aplicação da técnica está ilustrada na figura 2.

O tempo de duração da técnica é 45 a 50 minutos. A temperatura pode ser utilizada entre -1 grau a -10 graus dependendo da espessura do tecido adiposo. Após retirar o equipamento deve ser realizado massagens na região para o aumento da circulação, promovendo recuperação metabólica. O intervalo entre as aplicações é de 60 á 90 dias, tempo necessário para metabolizar o tecido adiposo. (Ferraro et al., 2012).

O procedimento pode ser realizado por profissionais habilitados na área da saúde sem necessidade alguma de anestesia ou analgesia. (Ferraro et al., 2012).

A Criolipólise pode ser feita em qualquer estação do ano, inclusive no verão, mas, se a intenção é melhorar o contorno corporal para praia e sol o ideal é se programar antes, já que o resultado total leva de 2 a 3 meses para aparecer.

A técnica pode ser feita em determinadas áreas do corpo, aquelas que se adaptam as ponteiiras. Não é possível fazer no rosto, por exemplo, pois o aplicador não se encaixa. Porém o futuro da Criolipólise promete ser promissor, há perspectivas de novas ponteiiras, para novas partes do corpo. (MUTTI, 2013).

Não é necessária uma preparação específica para realizar o tratamento, o paciente pode consumir alimentos e exercitar-se normalmente, antes e após o procedimento. Também não sendo necessário um exame laboratorial. (SILVA, 2013).

Há relatos de dor no momento da sucção pela manopla do aparelho, mas após o congelamento a região fica anestesiada. No momento da retirada do aparelho pode-se apresentar desconforto, mas nada muito intenso. Hematomas podem aparecer, mas são passageiros.

Uma ou duas sessões são suficientes para trazer bons resultados, mas há casos em que são necessárias mais sessões. (MUTTI, 2013).

Se a gordura removida na primeira sessão não for suficiente, o paciente pode retornar a fazer a técnica cerca de 2 meses após, caso seja no mesmo local.

Não há sessões de manutenção, para manter o resultado desejado deve-se evitar ganho de peso, através de hábitos saudáveis, dieta balanceada e prática de exercícios físicos regularmente. (REVITAL, 2013).

Podem surgir complicações após a técnica, caso não haja o uso da manta, ou seu mal uso, temperatura e tempo inadequado, resultando assim em edemas, bolhas e equimoses.

A técnica é indicada para o tratamento de adiposidade localizadas. As contraindicações incluem pacientes com doenças raras, como crioglobulinemia paroxística ao frio, hemoglobinúria e urticaria ao frio. (Zelickson et al., 2009; Avram et al., 2009).

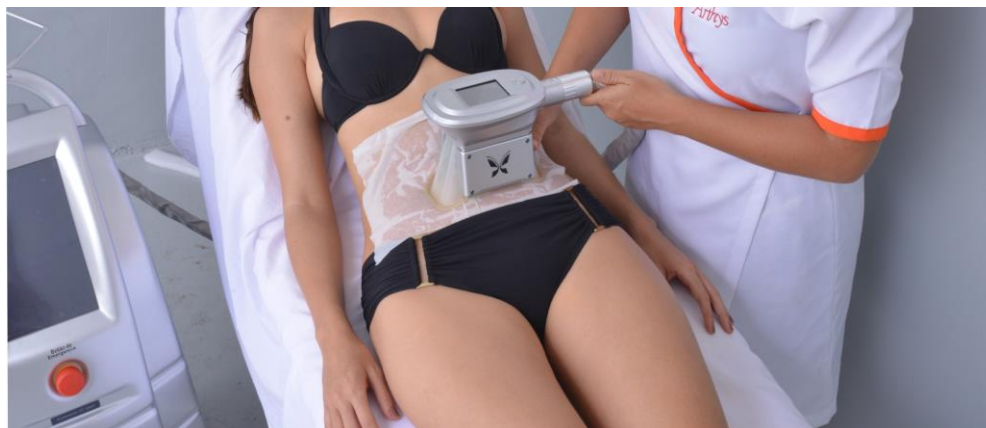

Figura 02: Técnica de aplicação da criolipólise na região abdominal.

Fonte: www.topgesto.com.br/blog/wp-content/uploads/temp/crio-redux.jpg

3.1.2. MECANISMO DE AÇÃO

Existem duas formas de justificar o mecanismo de ação da Criolipolise, a primeira é a homeostasia e a segunda o congelamento e apoptose celular.

Quando o corpo é exposto a baixas temperaturas nosso organismo tende a produzir calor a fim de promover homeostasia, a busca pela temperatura constante, que através da liberação de hormônios pelo hipotálamo ocorre à utilização dos ácidos graxos nas mitocôndrias, promovendo um aumento das taxas metabólicas. (Bacelar, 2005).

A apoptose pode ser vista como organismo de defesa, a célula recebe um sinal para se autodestruir, reduz seu tamanho, quebra a cromatina (conjunto de cromossomos) em pedaços e torna-se facilmente fagocitadas. (Parolin et al., 2001).

Para que ocorra a apoptose das células adipócitos é necessário à exposição a temperaturas baixas de 0°C, porem não afeta os níveis de lipídeos no sangue ou funções hepáticas (Ferraro et al., 2012).

Acredita-se que a resposta inflamatória acontece 24 horas apos a exposição, porem para a maioria dos autores ocorre de fatos dentro de 3 dias, com picos em torno de 14 dias e fagocitose ate os 30 dias. Os restos do processo inflamatório, como lipídeos são metabolizados em um prazo de 90 dias (Avram et al., 2009).

As vantagens da técnica integram a redução de riscos e complicações quando comparados a procedimentos invasivos, sem grandes efeitos adversos, sendo indolor,

sem necessidade de anestesia ou cuidados específicos, os indivíduos submetidos podem levar a vida pessoal e profissional normalmente. (Ferraro et al., 2012).

4. METODOLOGIA

Adotou-se como metodologia estudo descritivo de revisão de literatura nos anos de 1998 até 2014, foram pesquisados artigos científico de bases de dados como Scielo, Pubmed, Bireme, Lilacs e livros com referência no assunto.

A seleção dos artigos tomou-se por base revisões literárias de artigos, livros e monografias nacionais e internacionais que envolvessem temas como criolipólise, históricos clínicos, efeitos fisiológicos, resultados, contra indicações e discussões.

5. DISCUSSÃO

Segundo Zelickson et al., 2009 e Manstein et al., 2008 foi comprovada a eficácia da Criolipólise em animais. A resposta inflamatória induzida pelo resfriamento dos adipócitos resulta em uma redução na camada de gordura. Os autores verificaram danos seletivos à gordura subcutânea pela aplicação de frio sobre a pele.

Manstein et al., 2008 fez um estudo com 6 suínos utilizando temperaturas de -5°C e -8°C por 10 minutos. Zelickson et al., 2009 fez a aplicação em 22 regiões diferentes em 3 suínos. Concluíram que houve uma perda de gordura local de em média 40% resultante da inflamação seguida de apoptose das células adiposas.

A criolipólise tem promovido uma redução no percentual de gordura subcutânea em pessoas de 20% a 26% no local tratado, em uma media de 4 a 6 meses (Jewell, Solish, Desilets, 2011).

Autores como Avram et al., 2009, Nelson et al., 2009, Zelickson et al., 2009 evidenciaram uma redução na camada de gordura após 3,5 meses chegando a uma redução de 80% na camada superficial de gordura gerando uma perda total de 40% a partir do procedimento. Já Coleman et al., 2009 demonstraram-se mais conservadores, reportando redução de 30-50%, porem a partir de exames por ultrassom e amostras patológicas, observou-se redução de 33% da camada da gordura.

Os efeitos da técnica não são prejudiciais à saúde, nem causam risco à vida dos pacientes, alguns relatos de efeitos são de dores, eritemas, edemas, hematomas, equimoses, dormências, ligeira perda passageira dos sentidos nos nervos periféricos. (Jewell, Solish, Desilets, 2011; Ferrero et al., 2012; Zelickson et al., 2009; Nelson et al., 2009; Coleman et al., 2009; Mulholland, Paul Chalfoun, 2011).

Os adipócitos são mais susceptíveis e sensíveis ao frio, os tecidos adjacentes como vasos, nervos, músculos e derme não sofrem alterações. (Jewell, Solish, Desilets, 2011; Ferraro, 2012; Zelickson et al., 2009; Coleman et al., 2009; Mulholland, Paul, Chalfoun, 2011).

Porém Coleman et al., 2009 afirmam que a exposição por mais de 3 horas podem causar danos permanentes à sensibilidade nervosa, comprovada por biopsia. (Coleman et al., 2009).

Segundo Coleman et al., 2009 estudou a comprovação da segurança do método, verificando a ocorrência de danos em funções sensoriais e em fibras nervosas locais. Seus resultados foram pequenos danos transitórios das funções sensoriais, restabelecidas em até 4 semanas. Não ocorrendo nenhuma alteração nas fibras nervosas ou anexos da pele.

Nelson et al., 2009 e Ferraro et al., 2012 afirmaram que a inflamação é o principal desencadeador da apoptose celular, para eles esta apoptose resulta na morte dos adipócitos e redução da gordura localizada sendo assim responsável pelo resultado estético da aplicação.

Para Ferraro et al., 2012 a lesão inflamatória inicial ocorre após 24 horas do procedimento, mantendo-se por até 30 dias, onde observou a presença de neutrófilos que fazem parte da porção do sangue responsável pela defesa do organismo, e, células mononucleares que desempenham função de destruir corpos estranhos.

Nelson et al., 2009 verificou que houve um pico de inflamação no 14º dia após o tratamento, desta data até o 30º dia os macrófagos que são capazes de fagocitar e destruir invasores começam a digerir os adipócitos. O autor afirma que após fagocitada a gordura poderia ser liberada para o sangue, porém, pelos estudos de Coleman et al., 2009 sobre a segurança da Criolipólise não há nenhuma alteração de lipídeos no sangue após o tratamento.

Segundo Nelson et al., 2009 o uso da cinta elástica após o procedimento é sem fundamento, pois diferente da técnica de lipoaspiração que a utiliza, a Criolipólise

elimina os adipócitos de forma gradual sendo que aqueles que não são eliminados são novamente redistribuídos.

Tanto Nelson et al., 2009 como Coleman et al., 2009 acreditam que a periodicidade dos tratamentos podem ocorrer no mínimo a cada 2 meses, já que para ambos os resultados tendem a continuar evoluindo em até 6 meses após o tratamento.

6. CONCLUSÃO

A criolipólise é uma técnica eficaz e segura, podendo ser aplicada por profissionais capacitados da área de saúde. Não há riscos de vida ou complicações permanentes aos pacientes.

O procedimento é indolor, pode apresentar um pequeno incomodo na aplicação e retirada da manopla. Além de se apresentar eficaz, outro ponto positivo é que não há restrições antes ou após o tratamento, o paciente pode fazer em quase todas as áreas do corpo, das quais a manopla consiga sugar, pode ser feito em qualquer época do ano, não é necessária internação ou anestesia, não sendo necessária qualquer privação da vida pessoal ou social.

Estudos feitos a partir de exames laboratoriais, histológicos e de ultrassom mostram a eficácia e segurança do procedimento. A redução do tecido adiposo é significativa, após 90 é possível observar uma redução de 20% a 26% de gordura na área tratada.

7. REFERÊNCIAS

Artigo de revisão 239-244/2007 - Hipertensão e inflamação: papel da obesidade -
Heno Ferreira Lopes

COLEMAN SR, Sachdeva K, Egbert BM, Preciado P, Allison J. Clinical Efficacy of Noninvasive Cryolipolysis and Its Effects on Peripheral Nerves. *Aesth Plast Surg.* 2009; 33(4):482-488.

ESLER M, Rumantir M, Wiesner G, Kaye D, Hastings J, Lambert G, Sympathetic nervous <http://megafilmeshd.net/series/gossip-girl.html> sustém and insulin resistance: from obesity to diabetes. *Am J Hypertens* 2001;14:304S-9S)

EGAM B, Panis R, Hinderliter A, Schork N, Julius S. Mechanism of increased alpha adrenergic vasoconstriction in human essential hypertension. J Clin Invest 1987;80:12-7.)

BEACHMAN ser, PH Cooper, Buchanan CS, PE Cansado. Paniculite frio equestre em mulheres. Arco Derm 1980;116 (9): 1025-1027. Paniculite Rotman H. Cold em crianças. Arco (Derm 1966; 94:720 – 721).

FERRARO GA. Synergistic effects of cryolipolysis and shock waves for noninvasive body contouring. Aesthetic Plast Surg. 2012; 36(3).

RIBEIRO Fernando Filho, Lydia S. Mariosa, Sandra, Ferreira, Maria Teresa Zanella, revisão gordura visceral e síndrome metabólica: mais que uma simples associação - recebida em 16/12/05 aceito 17/01/06 - arq. Bras. endocrinal metab vol. 50 nº abril 2006.

GASPERONI G, Salgarello M. Rationale of Subdermal Superficial Liposuction related to the anatomy of subcutaneous fat and the Superficial Fascial System. Aesth Plast Surg. 1995;19(1):13-20.

GUIRRO, Elaine Caldeira de Oliveira; GUIRRO, Rinaldo. Fisioterapia Dermatofuncional: fundamentos recursos patologias. 3ª. ed São Paulo: Manole, 2002.

GUIRRO, Elaine Caldeira de Oliveira; GUIRRO, Rinaldo. Fisioterapia dermatofuncional: fundamentos recursos-patologias. 3ª Ed, São Paulo: Manole, 2004.

Grande Enciclopedia Barsa, Osteologia Pragmatismo - Volume 11, p.223, 2004.

HENO Ferreira Lopes, Artigo de revisão 239-244, 2007- Hipertensão e inflamação: papel da obesidade.

GEHRKE Jane, Ricardo Zanuto pereira - revista brasileira de obesidade, nutrição e emagrecimento, São Paulo v.1, n. 1, p. 1-10, jan./fev., 2007. ISSN 1981-9919.

JEWELL, Solish, Desilets, 2011; Ferraro, 2012; Zelickson et al., 2009; Coleman et al., 2009 Mulholland, Paul, Chalfoun, 2011.

JEWELL ML, Solish NJ, Desilets CS. Noninvasive body sculpting technologies with an emphasis on high-intensity focused ultrasound. *Aesthetic Plast Surg.*, 2011;35(5):901-12

KENNETH B. Klein, Brian Zelickson, , Jeffrey G. Riopelle , Eric Okamoto, Eric P. Bachelor, Rosemary S. Harry, MSBME, and Jessica A. Preciado.- Non Invasive Cryolipolysis for subcutaneous Fat Reduction Does Not Affect Serum Lipid Levels or Liver Function Tests. 785-790 (2009).

LANCEROTTO L, Stecco C, Macchi V, Porzionato A, Stecco A, De Caro R. Layers of the abdominal wall: anatomical investigation of subcutaneous tissue and superficial fascia. *Surg Radiol Anat.* 2011;33(10):835-42.

MARK AL, Correia M, Morgan Da, Shaffer RA, Haynes WG. State-of-the-art-lecture: Obesity-induced hypertension: new concepts from the emerging biology of obesity. *Hypertension* 1999; 33:537-41.

MUTTI, Calos. Tratamento por criolipólise. Disponível em: <http://www.minhavidade.com.br/beleza/tudosobre/16766-criolipolise-tratamento-estetico-elimina-gordura-localizada>. Acesso em: 30 jan. 2014.

POLLARE T, Lithell H, Selinus I, Berne C. Application of prazosin is associated with an increase of insulin sensitivity in obese patients with hypertension. (*Diabetologia* 1988; 31:415-20.)

Queima de Dover J, J, S Coleman, Fitzpatrick R, Gardner J, Goldberg D, R Geronemus, Kilmer S, F Mayoral, Tanzi E, Weiss R, B. Zelickson. Um estudo clínico prospectivo de Cryolipolysis não invasiva para redução da camada de gordura subcutânea — relatório intercalar de assuntos disponíveis dados. *Laser Surg Med* 2009; S21: 45.

RIBEIRO Mariana de Paula, Geraldo Picheth, Naudimar di Pietro Simões - artigo original - efeitos da Eletrolipoforese nas concentrações séricas do glicerol e do perfil lipídico - fisioterapia Brasil suplemento especial - janeiro/fevereiro de 2007.

REVITAL. Criolipólise. Disponível em: <http://www.revital.com.br/si/site/0513>. Acesso em: 30 jan. 2014.

SILVA, Cinthia Mattos. As inovações da criolipólise. Disponível em: <http://criolipolisefunciona.blogspot.com.br/2013/09/tratamento-criolipolise.html>. Acesso em: 30 jan. 2014.

SILVA SL. Variações anatômicas do tecido celular subcutâneo pós-perda ponderal. Rev Bras Cir Plast. 2010;25(4):130-5.

SNITKER S, Macdonald I, Ravussin E, Astrup A. The sympathetic nervous system and obesity: role in pathogenesis and treatment. (Obes Rev 2000; 1:5-15)

VILELA. Ana Luisa M. Anatomia e Fisiologia Humanas. Editora Moderna 2006.

VGONTZAS A. N, Papanicolaou DA, Bixler EO, et al. Sleep apnea and daytime sleepiness and fatigue: relation to visceral obesity, insulin resistance, and hypercytokinemia. J Clin Endocrinol Metab 2000;85:1151-8.)

WASSERMAN Nelson A, D, Avram M. Cryolipolysis for reduction of excess adipose tissue. Semin Cutan Med Surg. 2009; 28(4): 244-9

ZELICKSON B, Egbert BM, Preciado J, Allison J, Springer K, Rhoades RW, Manstein D. Cryolipolysis for noninvasive fat cell destruction: initial results from a pig model. Dermatol Surg. 2009, 35: 1462-1470.